

# Integrierte Visualisierung von Anatomie und Perfusion des Myokards zur Früherkennung der Koronaren Herzkrankheit

Steffen Oeltze<sup>1</sup>, Anja Kuß<sup>1</sup>, Anja Hennemuth<sup>2</sup>,  
Caroline Kühnel<sup>2</sup> und Bernhard Preim<sup>1</sup>

<sup>1</sup>Institut für Simulation und Graphik,  
Otto-von-Guericke-Universität Magdeburg, 39016 Magdeburg  
<sup>2</sup>MeVis - Centrum für Medizinische Diagnosesysteme und Visualisierung gGmbH,  
Universität Bremen, 28359 Bremen  
Email: stoeltze@isg.cs.uni-magdeburg.de

**Zusammenfassung.** Wir beschreiben die integrierte Visualisierung von anatomischen Daten des linken Ventrikels und der Koronargefäße mit Ruhe/Stress Perfusionsdaten des Myokards. Der anatomische Zusammenhang zwischen Myokardregionen in den Perfusionsdaten und den versorgenden Abschnitten der Koronargefäße wird durch eine interaktive 3d-Visualisierung illustriert. Diese kann im Rahmen der Früherkennung der Koronaren Herzkrankheit für die Detektion hämodynamisch relevanter Stenosen genutzt werden. Weiterhin unterstützen die integrierte Visualisierung korrespondierender Parameter der Kontrastmittelanflutung und -auswaschung basierend auf Ruhe/Stress Perfusionsdaten und die automatische Hervorhebung signifikanter Unterschiede den Ruhe/Stress Vergleich und erleichtern die Detektion minderperfundierter Regionen.

## 1 Einleitung

Die Koronare Herzkrankheit (KHK) kennzeichnet eine Verengung (Stenose) oder Blockade der Koronargefäße deren Folgen häufige Todesursachen sind. Herzinfarkt und Herzinsuffizienz resultieren aus einer Ischämie, der Unterversorgung des Myokards mit Blut. Am Beginn der Ischämiekaskade steht die durch Stenosen bedingte Perfusionsstörung. Die Lokalisierung dieser Störung im Myokard gekoppelt mit dem Wissen über die versorgenden Koronargefäße ist wichtig für die Früherkennung. Dafür werden dynamische Bilddaten in Ruhe und unter Stressbelastung akquiriert, um die Anreicherung eines Kontrastmittelbolus zu untersuchen. Der Vergleich von Perfusion in Ruhe und unter Stress ist wichtig, da die Autoregulation des Herzens in Ruhe den durch Stenosen eingeschränkten Blutfluss kompensieren kann. Perfusionsdaten beschreiben über Signalveränderungen Anflutungs- und Auswaschungsvorgänge eines Kontrastmittels im Zielgewebe. Durch die Abtragung der Signalintensitäten korrespondierender Bildpunkte gegen die Zeit entstehen Zeit-Intensitäts-Kurven. Kurvenparameter, wie die maximale Signalintensität und die Zeitdauer bis zum Erreichen

dieses Maximums, charakterisieren die Durchblutung und können schichtbasiert als Parameterkarte dargestellt werden. Eine integrierte Visualisierung der Parameter aus Ruhe und Stress und die Hervorhebung auffälliger Regionen erlauben die Detektion von Arealen mit verzögerter und verminderter Perfusion.

## 2 Stand der Forschung

Kommerzielle Workstations [1], Forschungsprototypen [2] und bisherige Studien [3], [4] nutzen die standardisierte Korrespondenz [5] zwischen Myokardperfusion und den versorgenden Koronargefäßen zur Detektion der KHK. Bulls-Eye-Plots repräsentieren diese Korrespondenz und dienen der Visualisierung von Perfusionsparametern. Für eine patientenindividuelle Analyse präsentieren [6] die 3d-Fusion von SPECT-Perfusionsdaten und MR-Koronarangiographien (MRA). Die linksventrikuläre Oberfläche wird in den SPECT-Daten segmentiert. Der Koronarbaum wird aus biplanaren Projektionen rekonstruiert. Die kombinierte 3d-Repräsentation und eine Abbildung der Perfusionsdaten auf den Ventrikel gestatten eine genaue Zuordnung der Myokardregionen zu den versorgenden Gefäßabschnitten. Da die Rekonstruktion der Koronarien aus MRA-Daten artefaktbehaftet ist und MRA eine invasive Prozedur ist, wird in [7] die Fusion von CT-Koronarangiographien (CTA) und SPECT-Perfusionsdaten diskutiert.

## 3 Methoden

Für die Erprobung der Algorithmen wurden MR Ruhe/Stress Perfusionsdaten (3 Schichten) und CTA-Daten ( $\leq 238$  Schichten) genutzt. Zur Bewegungskorrektur sowie zum Matching der Phasen wurde eine Kombination von starrer und elastischer Registrierung genutzt, wobei Mutual Information als Ähnlichkeitsmaß und ein Gradientenabstiegsverfahren zur Optimierung gewählt wurden [8]. Aus den Perfusionsdaten wurden Volumina der charakteristischen Parameter berechnet. Als relevant wurden die mittlere Transitzeit des Bolus, die Steilheit der Zeit-Intensitäts-Kurve („up-slope“) und ihr Maximum eruiert [9]. Aus dem „up-slope“ in Ruhe und Stress lässt sich der Perfusionsreserveindex als Indikator für die hämodynamische Relevanz einer Koronarstenose berechnen. Neben der üblichen Betrachtung der Perfusionsdaten im cine-Modus wurden weitere Visualisierungstechniken entwickelt, die im Folgenden beschrieben werden.

### 3.1 Bulls-Eye-Plot

Die Visualisierung basiert auf Segmentierungen von Endokard und Epikard in Ruhe und unter Stress. Diese werden genutzt, um das Myokard in den Perfusionsdatensätzen AHA-konform in 16 Segmente (3 Schichten) einzuteilen. Für jedes Segment kann für unterschiedliche Parameter der Mittelwert bestimmt und im Bulls-Eye-Plot farbkodiert werden. Zur Gegenüberstellung eines Parameters in Ruhe und Stress wird jedes Segment des Plots der Länge nach zweigeteilt und jedem Teil ein Wert zugewiesen. Weiterhin kann der Plot den korrespondierenden Regionen in den Originalschichten überlagert werden.

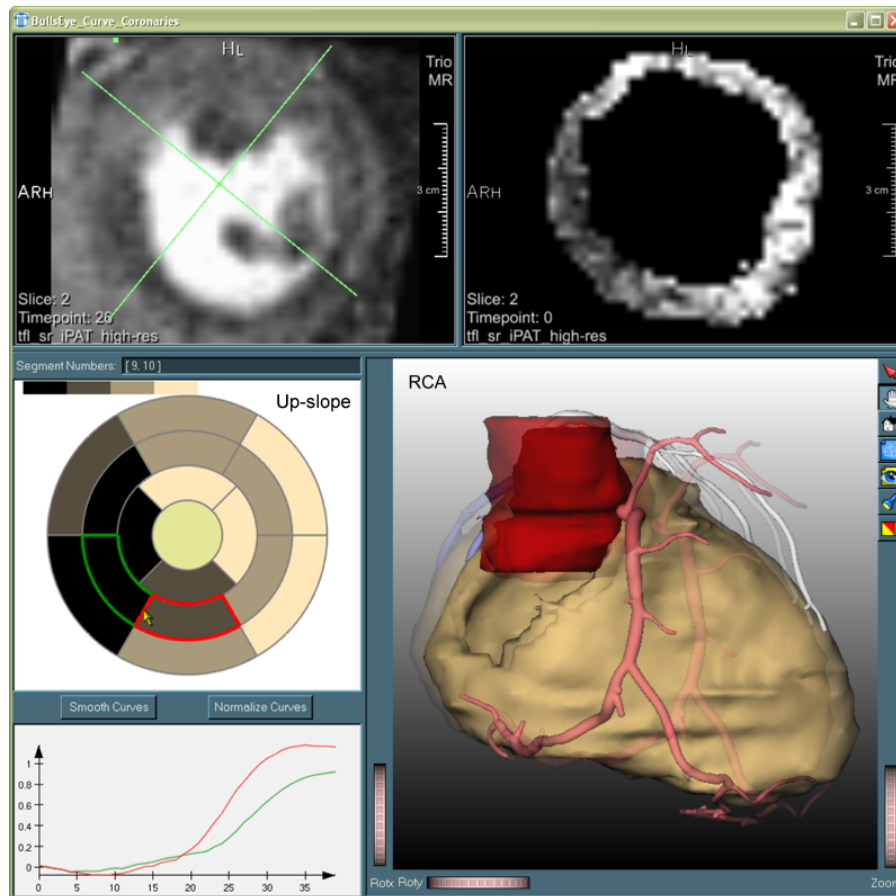
### 3.2 Parameterkarten

Basierend auf den Segmentierungsmasken von Endokard und Epikard kann die Visualisierung der Parameter auf das Myokard beschränkt werden. Mittels simultaner schichtweiser Auswertung der Parametervolumina aus Ruhe und Stress lässt sich ein qualitativer Vergleich realisieren. Eine Interpretationshilfe bieten die Auswahl einer synchronisierten ROI und die Anzeige korrespondierender gemittelter Zeit-Intensitäts-Kurven. Für eine schnellere Auswertung werden auffällige Bereiche hervorgehoben. So unterscheidet sich der Parameter „up-slope“ in minderperfundierte Gewebe in Ruhe kaum von dem berechneten Wert unter Stress. Von besonderer Bedeutung ist ferner die aus dem Parameter „up-slope“ für Ruhe und Stress abgeleitete Parameterkarte für den Perfusionsreserveindex. Hier werden Areale, die auf eine relevante Stenose hindeuten, automatisch schwellwertbasiert hervorgehoben. Die nach [3] bestimmten Schwellwerte wurden als Initialwerte für die Hervorhebung (eine transparente farbige Überlagerung) genutzt. Weiterhin werden Multiparametervisualisierungen [10] genutzt, um z.B. korrespondierende Ruhe/Stress Parameter in einer Darstellung gegenüberzustellen.

### 3.3 Herzkranzgefäße und linker Ventrikel

Aus den CTA-Daten wurden der epikardiale linke Ventrikel und das Gefäßskelett der Herzkranzarterien bestimmt. Weiterhin wurden die Abschnitte der Gefäße (RCA, RCX, LAD) nach Versorgungsgebieten identifiziert und manuell gekennzeichnet. Die epikardiale Struktur wird mittels einer schwellwertbasierten 3d-Oberflächenvisualisierung dargestellt. Die Herzkranzarterien werden durch Convolution Surfaces rekonstruiert [11], wobei RCA, RCX und LAD unterschiedlich eingefärbt sind. Zur Darstellung des Zusammenhangs zwischen einer Minderperfusion und einer Pathologie der Herzkranzgefäße sind der Bulls-Eye-Plot und die 3d-Ansicht miteinander gekoppelt. So kann ein im Plot auffälliges Segment vom Benutzer ausgewählt werden. Unter Berücksichtigung der in [5] aufgestellten Bezeichnung und Zuordnung der Segmente zu Abschnitten der Herzkranzarterien wird der entsprechende Gefäßabschnitt fokussiert (Abb. 1). Hierzu wird die Kameraposition mittels skriptbasierter Animationen auf einem Pfad um den Ventrikel bewegt [12]. Ist der verdächtige Gefäßabschnitt lokalisiert, kann in der 3d-Ansicht basierend auf einer MPR durch die originalen CTA-Daten nach einer stenotischen Veränderung gesucht werden.

Aufgrund der Kosten der CTA liegen diese Daten häufig nicht zusammen mit den Perfusionsdaten vor. In diesem Fall können Standardmodelle von Ventrikel und Herzkranzgefäßen verwendet werden. Diese erlauben die Hervorhebung verdächtiger Gefäßabschnitte und bieten eine Kommunikationsgrundlage zwischen dem Kardiologen und den weiterbehandelnden Ärzten. Hierbei ist jedoch zu beachten, dass die in [5] standardisierte Zuordnung der Versorgungsgebiete nur bei  $\approx 80\%$  der Bevölkerung gültig ist.



**Abb. 1.** Anatomie und Perfusion des Myokards eines unter Atherosklerose der rechten Koronararterie (RCA) und des linken absteigenden Astes (LAD) leidenden Patienten. *Oben links:* Apikale Schicht des originalen Perfusionsdatensatzes mit Segmenteinteilung des Myokards. *Oben rechts:* Apikale Schicht des Parametervolumens up-slope. Das Infarktareal erscheint septal als dunkle Region. *Mitte links:* Selektion von 2 Segmenten des Bulls Eye Plots welcher den Parameter up-slope farbkodiert. Hohe Werte sind hell, niedrige Werte dunkel repräsentiert. *Unten links:* Mit den selektierten Segmenten korrespondierende Zeit-Intensitäts-Kurven. *Unten rechts:* Mit den Segmenten korrespondierender Koronarast (RCA). Der Animationsverlauf ist durch die semitransparente Überlagerung eines früheren Zeitschritts illustriert.

## 4 Diskussion

In dieser Arbeit wurden Methoden für die integrierte Visualisierung von Ruhe/Stress Perfusionsdaten und anatomischen CTA-Daten beschrieben. Die Zerteilung der Segmente des Bulls-Eye-Plots erlaubt die Gegenüberstellung der Perfusion unter Ruhe und Stress. Eine genauere Lokalisierung von Perfusionsdefiziten unterstützen die Darstellung durch Parameterkarten und den Vergleich von in Ruhe und Stress korrespondierenden Parametern innerhalb einer Multiparametervisualisierung. Unterstützt wird die visuelle Interpretation durch eine schwellwertbasierte Hervorhebung auffälliger Unterschiede der berechneten Parameter. Die Markierung von Regionen mit anormalen Werten des Perfusionsreserveindex unterstützt die Detektion relevanter Stenosen. Die Früherkennung der KHK wird weiterhin durch die interaktive Kopplung von Bulls-Eye-Plot und 3d-Gefäßdarstellung erleichtert. Die beschriebene Entwicklung basiert auf Diskussionen mit Kardiologen, bedarf aber noch einer klinischen Evaluierung.

## Literaturverzeichnis

1. Medis: QMassMR. <http://www.medis.nl/Products/QMassMR.htm> (2005)
2. Heiberg, E.: Segment. <http://segment.heiberg.se> (2005)
3. Al-Saadi, N., Gross, M., Bornstedt, A., et al.: Comparison of various parameters for determining an index of myocardial perfusion reserve in detecting coronary stenosis with cardiovascular MRT. *Z Kardiol* **90** (2001) 824–34
4. Giang, T., Nanz, D., Coulden, R., et al.: Detection of coronary artery disease by magnetic resonance myocardial perfusion imaging with various contrast medium doses: first European multi-centre experience. *Eur Heart J* **25** (2004) 1657–65
5. Cerqueira, M., Weissman, N., Dilsizian, V., et al.: Standardized myocardial segmentation and nomenclature for tomographic imaging of the heart. *Circulation* **105** (2002) 539–42
6. Schindler, T., Magosaki, N., Jeserich, M., et al.: Fusion imaging: combined visualization of 3D reconstructed coronary artery tree and 3D myocardial scintigraphic image in coronary artery disease. *Int J Card Imaging* **15** (1999) 357–68; discussion 369–70
7. Nakajo, H., Kumita, S., Cho, K., et al.: Three-dimensional registration of myocardial perfusion SPECT and CT coronary angiography. *Ann Nucl Med* **19** (2005) 207–15
8. Rueckert, D., Sonoda, L., Hayes, C., et al.: Nonrigid registration using free-form deformations: application to breast MR images. *IEEE Trans Med Imaging* **18** (1999) 712–21
9. Hombach, V., Grebe, O., Botnar, R.: Kardiovaskuläre Magnetresonanztomographie - Grundlagen - Technik - klinische Anwendung. Schattauer (2005)
10. Oeltze, S., Bendicks, C., Behrens, S., et al.: Multiparametervisualisierung zur Exploration dynamischer Bilddaten. In: *Bildverarbeitung für die Medizin. Informatik aktuell*, Springer (2005) 317–21
11. Oeltze, S., Preim, B.: Visualization of vasculature with convolution surfaces: method, validation and evaluation. *IEEE Trans Med Imaging* **24** (2005) 540–8
12. Mühler, K., Bade, R., Preim, B.: Skriptbasierte Animationen für die Operationsplanung und Ausbildung. In: *Bildverarbeitung für die Medizin. Informatik aktuell*, Springer (2006) (In diesem Band.)